

Zahn- und Kiefertoxine als systemische Regulationsblockaden

Johann Lechner

Mit einem einfachen Ursache-Wirkung-Denken lässt sich aus der Sicht der modernen Neuraltherapie und Störfeldlehre das komplexe Steuerungssystem des Organismus nicht mehr erfassen. Deshalb sind simple Reihenextraktionen toter Zähne und invasive Kieferoperationen alleine keine Garantie für eine gelungene Störfeldsanierung im Kieferbereich.

- Ziel einer Zahnstörfeldtherapie ist die Wiederherstellung der Fähigkeit des Organismus zur Auto-Regulation. Die operative Sanierung ist nur der erste Schritt einer Zahn-Störfeldtherapie.

- Nur die primäre Ausheilung der Operationswunde garantiert die Störungsfreiheit. Eine sekundäre Ausheilung führt immer zu einer Knochennarbe, vergleichbar einem inneren Narbenstörfeld.

1. Toxine aus wurzelgefüllten und abgestorbenen Zähnen

Zahnärzte haben gelernt, abgestorbene Zähne mittels Wurzelfüllungen als mechanische Kauwerkzeuge zu erhalten. Hierzu wurden verschiedene endodontische Verfahren in Form von Wurzelkanalbehandlungen entwickelt. Mit den bisherigen Verfahren kann es häufig zu chronischen Entzündungsherden unter dem behandelten Zahn kommen (Literatur unter www.totezaehne.de). Insbesondere anaerobe Bakterien können in endodontisch behandelten Zähnen überleben. Diese pathogenetische Mundbakterien produzieren als Nebenprodukte des anaeroben Bakterienstoffwechsels Toxine wie Hydrogensulfid H₂S und Methylmercaptan CH₃SH. Diese Schwefelwasserstoffverbindungen können durch irreversible Hemmung am aktiven Zentrum vieler lebenswichtiger körpereigener Enzyme zur Ursache vielfältiger System- und Organ-Erkrankungen werden.

Das Kontroll-Röntgenbild reicht zur Beurteilung eines toten/wurzelgefüllten Zahns und seiner eventuellen toxischen Fernwirkungen nicht aus. Es ist daher wünschenswert, wurzelgefüllte Zähne nach der Menge der in ihnen enthaltenen Gifte differenzieren und diagnostizieren zu können. Hierzu wurde von Haley der Toxicity Oral Pathology Assay (TOPAS, Bezug und Einzelheiten unter www.topas-test.de) ent-

wickelt. TOPAS ist ein einfacher, schneller, schmerzloser und reproduzierbarer Test zum Nachweis von Zahn-Toxinen an herdverdächtigen Zähnen.

1.1 Prinzip und Durchführung des TOPAS-Tests

Mit TOPAS kann der Zahnarzt innerhalb von Minuten entscheiden, ob dieser Zahn Toxine abgibt. Bisher fehlte eine wissenschaftliche Nachweismethode, um die verdächtigen Zähne einwandfrei zu identifizieren. Der TOPAS Test

- hilft bei der Entscheidung, ob ein wurzelbehandelter Zahn gezogen werden muss, oder saniert und überkront werden darf; auch beim Fehlen von röntgenologischen Veränderungen,
- ermöglicht den Patienten, ihre Zähne zu erhalten, ohne Gefahr einer Streuung von Bakterien und deren Gifte im Organismus.

TOPAS beantwortet die Frage:

- Geben wurzelbehandelte Zähne Gifte ab, die Nerven schädigen oder lebenswichtige Enzyme blockieren?
- Befinden sich Bakterien in den Zahnfleischtaschen, die andere Organe schädigen können?

In den Sulcus des verdächtigen Zahnes wird eine Papierspitze eingeführt. Diese wird für eine Minute belassen. Danach wird die Papierspitze in den mitgelieferten Reagenzbehälter eingelegt und nach fünf Minuten wird die Verfärbung der Indikatorflüssigkeit abgelesen. Damit wird semiquantitativ die resorbierbare Toxinmenge bestimmt. Der TOPAS-Test besitzt die EU-Zertifizierung.

Der große Vorteile der Methode liegt darin, unterscheiden zu können, welche Zähne unter chronisch-subtoxischen Aspekten behandlungsbedürftig sind und welche nicht. Grenzen der Methode liegen in der etwas ungenauen Probenentnahme und in

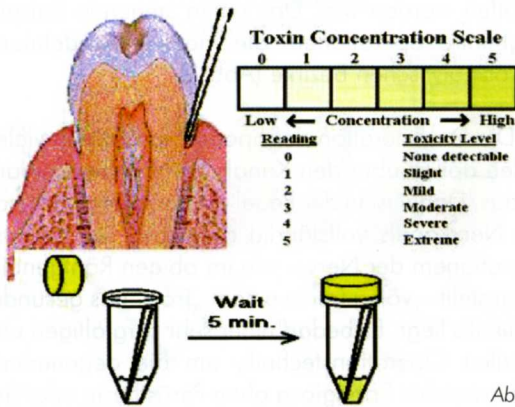


Abb. 1

der wechselnden Aktivität des pathologischen Stoffwechsels der Bakterienpopulation, was zu wechselnden Messergebnissen führen kann. Vorteile für Patient und Arzt sind die einfache, unbelastende und schmerzlose Durchführung. Die Entscheidung einer medizinisch möglichen Erhaltung eines Zahns zeigt ein sehr günstiges Kosten-Nutzen-Verhältnis des TOPAS-Tests. Mit TOPAS kann sowohl

- ein dogmatischer Exodontismus
- wie auch eine Verharmlosung der Toxinproblematik von wurzelgefüllten Zähnen vermieden werden.

1.2 Resultate

Prof. B. Haley, Kentucky University, konnte die toxische Wirkung von Bakterientoxinen aus dem Zahn-Kiefer-Bereich auf wichtige Enzyme der Atmungskette von Mitochondrien in vitro nachweisen (Abb. 2). Interpretation der Abbildungen in radioaktiver Markierungstechnik (www.altcorp.com):

- Je dunkler der Fleck, desto geringer die Blockierung der Enzymaktivität.

Die Nulllinie am rechten Rand zeigt die ursprüngliche und unverfälschte Enzymaktivität. Abbildung 2 beweist, dass reiner H₂S auf die Enzyme der mitochondrialen Atmungskette keine stärkere Toxinwirkung hat, wie die untersuchten Lösungen aus wurzelgefülltem Zahn (Root Canal Treatment Solution). So wird beispielsweise das Enzym Pyruvat-Kinase (PK) bei gleicher Konzentration der Lösung des wurzelgefüllten Zahnes (z.B. 15 µl) und H₂S (µM) um das Doppelte stärker blockiert, als durch reinen H₂S: Ein leider schockierendes Ergebnis.

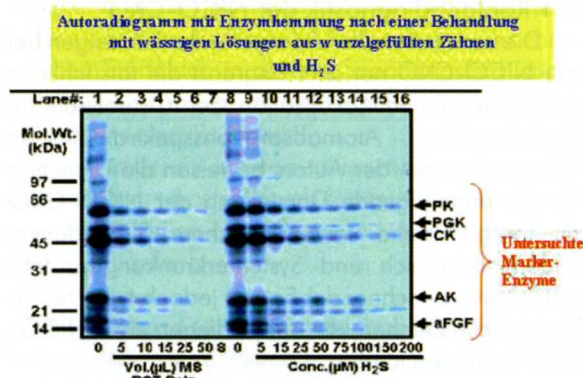


Abb. 2

2. Toxine aus chronischer Kieferostitis (CKO, NICO)

Bei der Beschreibung des Phänomens der NICO/Chronische Kieferostitis besteht eine terminologische Unsicherheit: Die klassische, aus dem deutschen Sprachraum stammende Bezeichnung „Chronische Kieferostitis“ (CKO) steht dem US-amerikanischen Begriff der NICO – Neuralgia Inducing Caviational Osteonecrosis – wie von Bouquet vorgeschlagen – gegenüber. Die Bezeichnung NICO suggeriert allerdings, dass die einzige Folge der Osteonekrose der klinische Effekt einer Neuralgie sei. Die ganzheitliche Wirkung dieser Osteolyse des Kieferknochens auf den gesamten Organismus im Sinne einer systemisch-toxischen Wirkung wird durch diesen Begriff nicht erfasst. Im Folgenden wird zur Beschreibung dieser Prozesse daher der Ausdruck NICO-CKO verwendet.

TOPAS

Toxicity Prescreening Assay

- Einfacher, schneller und schmerzloser Test zur Bestimmung der toxischen Belastungen im Mund- und Zahnbereich
- Erkennt erhöhte Absonderungen von bakteriellen Toxinen aus devitalen Zähnen
- Hilft bei der Entscheidung, ob ein wurzelbehandelter Zahn gezogen werden muss, oder saniert und überkront werden darf; auch beim Fehlen von röntgenologischen Veränderungen
- TOPAS beantwortet die Frage: Geben tote und wurzelbehandelte Zähne Gifte ab, die Nerven schädigen oder lebenswichtige Enzyme blockieren?
- Der TOPAS-Test besitzt die EU-Zertifizierung

Fa. MindLINK
Grünwalder Str. 10 A
81547 München
Fon 089 69 38 62 67
Fax 089 69 38 62 56
info@topas-test.de

www.topas-test.de
www.totezahne.de
www.zahnstoerfelder.de

2.1 Röntgendiagnostik der NICO-CKO

Die konventionellen Röntgentechniken zeigen bei der NICO-CKO nur sehr begrenzt die tatsächliche Ausdehnung und Lokalisation der Osteolysen im Kieferknochen. Atomabsorptionsspektrometrische Untersuchungen des Autors beweisen die Ursachen für die ungenügende Darstellung der NICO-CKO im Röntgen (siehe hierzu: J. Lechner: Störfelder im Trigemusbereich und Systemerkrankungen; Info unter www.dr-lechner.de) Es gibt jedoch typische radiologische Zeichen, die das Vorliegen einer NICO-CKO vermuten lassen:

- Persistierende Septen und persistierende Zahnfächer: Regelmäßig verbleiben bei einfachen Extraktionen sowie bei sekundär geheilten Extraktionswunden die röntgenologisch sichtbaren Septen und Alveolarbegrenzungen bestehen.

- Mangelnde Pneumatisation der Kieferhöhle: Je weniger die Kieferhöhle sich in den zahnlosen Alveolaranteil des Alveolarfortsatz des Oberkiefers ausdehnt, desto eher ist der Oberkieferknochen von osteolytischen Prozessen durchsetzt.

- Auflösung der regelrechten spongiösen Trabekelstruktur: In Fällen einer exzessiven fettigen Dystrophie und Lyse der Spongiosa ist das völlige Fehlen der spongiösen Trabekelstruktur auch röntgenologisch erkennbar.

In vielen Fällen wird der Operateur nach Eröffnung der Kortikalis intraoperativ von der Ausdehnung der Knochenveränderungen überrascht sein. Um das klinische Ausmaß der Osteolyse besser darstellen zu können, wurde in einzelnen Fällen in der Praxis des Autors intraoperativ ein Kontrastmittel in den osteolytisch erweichten Bereich eingefüllt, nachdem der gesamte Markraum ausgesaugt und aus-

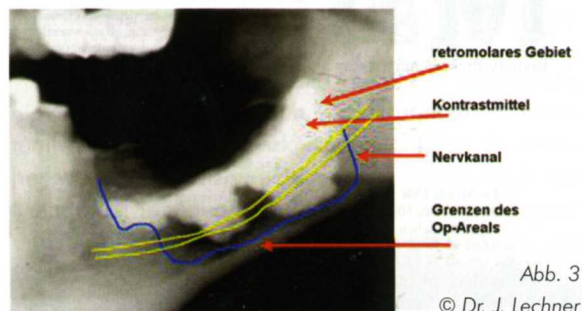


Abb. 3

© Dr. J. Lechner

gelöffelt worden war. Das unten stehende Beispiel zeigt intra operationem die massive Ausdehnung der osteolytischen Bezirke (Abb. 3).

Die Degeneration der Spongiosa reicht in vielen Fällen apikal über den Kanal des N. infraalveolaris hinaus. Dabei ist in der Regel die knöchernen Scheide des Nervkanals vollständig aufgelöst, sodass intra operationem der Nerv – wie im obigen Röntgenbild dargestellt – völlig frei in einem „Trog“ aus gesunder Kortikalis liegt. Es bedarf einer sehr sorgfältigen und diffizilen Operationstechnik, um die degenerierte und erweichte Spongiosa ohne Parästhesie oder gar Schädigung des Mandibularnerven zu entfernen. Auch Bouquot [Bouquot 2003] nennt als Kriterien der von ihm so benannten NICO wie folgt:

- nekrotisierter, erweichter Spongiosaknochen,
- hohle Kavitäten, mit fettig dystrophisch veränderten Weichgewebe gefüllt,
- Entmyelinisierung des Nervus mandibulae.

Radiogramm der ATP-Hemmung von Material aus einer fettig degenerativen Kieferostitis im Vergleich zu H₂S

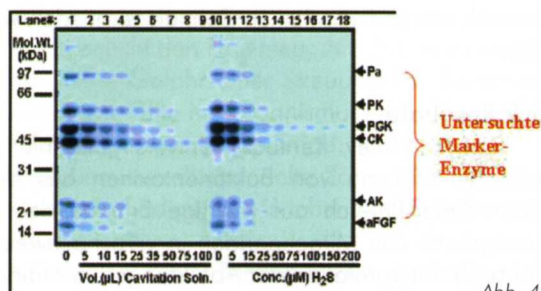


Abb. 4

Abbildung 4 zeigt das Ausmaß der Enzymhemmung durch ein Lysat aus einer NICO-CKO eines Patienten im Vergleich zur ungehemmten Enzymaktivität in vitro (= Nulllinie) und im Vergleich zu reinem H₂S. Die Statistik zeigt noch deutlicher die durchschnittliche Enzymblockade von mehr als 50 % aller Markerenzyme durch das Lysat aus NICO-CKO (Abb. 5).

2.2 Histopathologie der chronischen Kieferostitis (CKO, NICO)

Die histologischen Befunde von Operationsmaterial aus der Praxis des Autors bestätigen die Auf-

Enzym-Hemmung

durch Toxine aus CKO

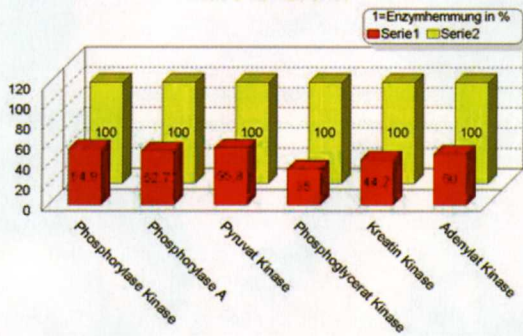


Abb. 5

fassung, dass tatsächlich weniger die entzündlichen, als vielmehr die osteonekrotischen Anteile der NICO-CKO überwiegen. Offensichtlich liegt bei der NICO-CKO eine örtlich umgrenzte Mangelversorgung in Form einer chronisch-trophischen Störung vor. Dies führt im Spongiosagewebe zu einer Ischämie. Sie zeichnet sich histologisch aus durch eine Verbreiterung des Interstitiums, begleitet von einer Vermehrung der Mucopolysaccharide.

Deutlich vermehrt sind regelmäßig die Fettzellen: Sie sind „schaumig“ verändert im Sinne einer mukoiden Degeneration des Fettgewebes, möglicherweise als Zeichen einer energetischen Mangelversorgung im Mikrostoffwechsel. Funktionell ist dieser Zustand vergleichbar mit einer minderwertigen Knochen-Narbe.

Als Folge des veränderten Knochenmetabolismus mit Ischämie und fettiger Degeneration des Spongiosaräumens siedeln sich in osteolytisch veränderten Kieferknochen einer NICO häufig anaerobe Bakterien an, die Toxine (CH₃S: Methyl-Merkaptan) produzieren, wie sie auch in toten und wurzelgefüllten Zähnen vorkommen. Sie sind nachweisbar über den TOPAS-Test.

2.3 Ultraschall-Diagnostik im Zahn-Kiefer-Bereich mit Cavitat

Warum benötigt man Cavitat? Die Röntgendiagnostik der chronisch-osteolytischen Prozesse im Kieferbereich ist nicht ausreichend. Unauffälligen Röntgenbildern stehen massive Areale erweichten und nekrotischen Spongiosaknochens gegenüber, die für den Betroffenen völlig asymptomatisch sind. Diese werden im Englischen „Cavitations“ genannt.

Bioenergetische Testverfahren und Neuraltherapie wissen aber um die klinische Bedeutung dieser chronischen Störfelder. In diesem Spannungsfeld ist die Entwicklung von Cavitat als bildgebende Diagnostik ein wesentlicher Fortschritt.

Cavitat beruht auf dem Ultraschallprinzip, wobei der Schall am besten durch festes Material, schwächer durch wässriges Milieu und am langsamsten durch Luft geleitet wird.

Normalerweise wird Ultraschall von der Kortikalis vollständig reflektiert, deshalb arbeitet Cavitat mit einer Frequenz von 2,5 – 2,75 MHz, bei der die Kortikalis durchdrungen werden kann. Cavitat besteht aus einem Ultraschall-Sender, der auf der Außenhaut über dem zu messenden Zahn-Kieferbereich aufgesetzt wird. Intraoral wird ein daumengroßer Empfänger in diesem Bereich angelegt, der einem Odonton entspricht. Jedes Odonton wird einzeln gemessen. Der Receiver besitzt 64 piezoelektrische Felder zur Registrierung der Schallwellen, diese werden durch die Rechneinheit in einen farbigen Impuls umgewandelt. Unterschiedlich schnelle Schallwellen zeigen unterschiedliche Farbgebung.

Der Rechner stellt die Strukturen in einer dreidimensionalen Grafik der Knochendichte dar:

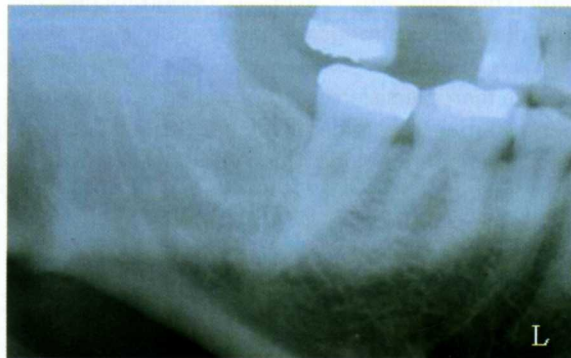Grün: Gesunde und feste Knochen- und Zahnstrukturen

Gelb: ischämische Prozesse (Vorstadium einer chronischen Kieferostitis/Osteolyse)

Orange: osteonekrotische Areale, abgestorbene und fettig degenerierte Kieferknochen

Rot: Kavitäten (Hohlräume im Kieferknochen und Endstadium der chronischen Kieferostitis.

Abb. 6



Die Röntgenaufnahme des zahnlosen Kieferbereichs 48 zeigt keinerlei auffällige Strukturen. Niemand würde auf Grund der Röntgendiagnostik dort einen odontogenen Herd vermuten (Abb. 6).

Im Gegensatz zum Röntgenbild zeigt das Cavitat-Bild des gleichen Areals eine deutliche Auflösung des Kieferknochens im Bereich 48 (= rote und orange Farbgebung).

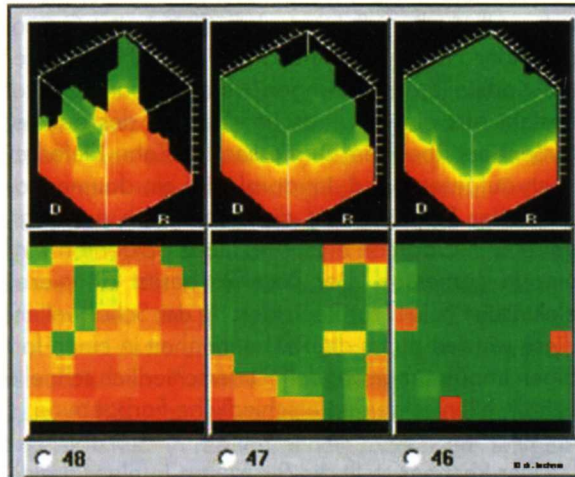


Abb. 7

In diesem Falle wurde nach Abklappen des Mukoperiostlappens im Bereich 48 sofort das klinische Korrelat zu dem hochgradig auffälligen Ultraschallbefund sichtbar: Als Residualbefund von der seit 12 Jahren zurückliegenden Weisheitszahnentfernung zeigt sich eine tiefe Knochennarbe. Diese Narbenstruktur ist auf der dreidimensionalen Cavitat-Darstellung zu sehen als längliche Auflösung des festen Kieferknochens, was exakt dem topografischen Verlauf des Narbenstrangs entspricht (Abb. 8).

Die therapieresistenten chronischen Schulter-Arm-Beschwerden rechts des Patienten waren nach der operativen Bereinigung des Areals 48 schlagartig verschwunden.

(Dieser Fall ist aus meinem Patientenratgeber „Der Feind in meinem Mund“ entnommen.

Einzelheiten und Bestellung unter www.feindin-meinemund.de).

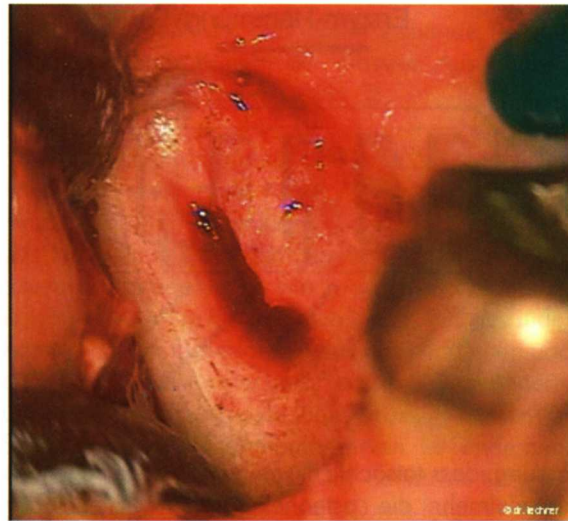

Abb. 8

2.4 Wirkungen der NICO-CKO auf die Regulation

Aus den Untersuchungen von Pischinger und Heine [Heine 1998] ist bekannt, dass das „Milieu“ einer NICO-CKO auf Grund der chronischen Entzündungslage deutlich unter dem pH-Wert von gesundem Gewebe liegt. Diese lokale Azidität führt über eine Lähmung der Histozytenaktivität zu einer Destrukturierung des Proteoglykannetzes des Mesenchyms. Nach Heine führt dies zu einem funktionellen Zustand einer Blockade der Grundsubstanz. Der typische NICO-CKO Fall stellt sich pathohistologisch mit völligem Fehlen von histiozytärer, osteoklastischer, knochenbildender und reparierender Aktivität dar.

Histozyten sind nur innerhalb eines sehr engen Bandes des pH-Werts in der Lage, ihre Funktion zu erfüllen; diese Bedingungen sind im Bereich der NICO-CKO in Richtung „sauer“ unterschritten. Hierdurch können vermutlich die Repair- und Selbstheilungsmechanismen nicht mehr befriedigend ablaufen, und es kommt zu einem circulus vitiosus. Bouquot fand in 244 von ihm untersuchten Fällen mit von NICO-CKO assoziierter Trigeminusneuralgie nur in 1,3% der Fälle überhaupt eine Histozytenaktivität [Bouquot 2000].

Literatur

- Bouquot JE, Christian J. Long-term effects of jawbone

curttage on the pain of facial neuralgia; treatment results in NICO (neuralgia-inducing cavitational osteonecrosis). Oral Surg Oral Med Oral Pathol 1991; 72:582 (abst.).

- Bouquot JE, Roberts AM, Person P, Christian J. NICO (neuralgia-inducing cavitational osteonecrosis): Osteomyelitis in 224 jawbone samples from patients with facial neuralgias. Oral Surg Oral Med Oral Pathol 1992; 73:307-319.

- Bouquot J. E., DDS, MSD: Neuralgia-inducing cavitational osteonecrosis (NICO) (Oral Surg Oral Med Oral Pathol 1992, 73:307-19).

- Heine, H.: Lehrbuch der biologischen Medizin. Hippokrates 2006 Stuttgart.

- Lechner J.: Störfelder im Trigemiusbereich und Systemerkrankungen: Ein systemisches Sanierungskonzept für Zahn-Störfelder, Verlag für Ganzheitliche Medizin 1999, ISBN: 3-927344-47-8 504 Seiten, zahlreiche Fotos und Grafiken.

- Lechner, J.: Chronische Kieferostitis und Systemerkrankung.

Biologische Zahnmedizin, Hüthig-Verlag 1990 Heidelberg

- Lechner, J.: Herd, Regulation und Information; Hüthig-Verlag Heidelberg, 1993.

- Lechner J (2005): Die Korrelation von Cavitat mit intraoperativen Befunden, www.kieferostitis.de und www.dr-lechner.de

- Perger, F.: Kompendium der Regulations-Pathologie und -Therapie, Sonntag Verlag München.

- Ratner EJ, Langer B, Evins ML. Alveolar cavitational osteopathosis - manifestations of an infectious process and its implication in the causation of chronic pain. J Periodontol 1986; 57:593-603

- Shankland WE. Osteocavital lesions (Ratner bone cavities): frequently misdiagnosed as trigeminal neuralgia-a case report. J Craniomand Pract 1993; 11:232-234.

- Wang M, Jiao X, Meng Q, et al. : Localzation method in the diagnosis of the pathological jaw bone cavity. I Acta Acad Med Sichuan 1982; 13:341-344.